Klinik Tıp Bilimleri

Clinical Medical Sciences - Current scientific and medical journal

KBB

ISSN: 2147-494X Cilt: 3 Sayı: 3 Ekim 2015

Prof. Dr. Murat TOPRAK

Dış Kulak Yolu Enfeksiyonları
Outer Ear Tract Infections
Doç. Dr. Sema ZER TOROS

Seröz Otitis Media-2015
Serous Otitis Media -2015
Doç. Dr. Aslı ŞAHİN YILMAZ, Op. Dr. Hüseyin Baki YILMAZ

Alerjik Rinit - *Allergic Rhinitis*
Doç. Dr. Rauf TAHAMİLER

Timpanoplasti - *Tympanoplasty*
Doç. Dr. S. Arif ULUBİL

Sialendoskopi Uygulamaları
Sialendoscopic Interventions
Dr. Gani Atilla ŞENGÖR, Dr. Murat TİRYAKİ

Pediatrik Boyun Kitlesine Yaklaşım
Doç. Dr. Murat SARI

Reflü Larenjit: Tanı ve Tedavi
Reflux Laryngitis: Diagnosis and Treatment
Opr. Dr. Seher ŞİRİN

Fonocerrahide Önemli Noktalar ve Yeni Yaklaşımlar
Highligts And New Approaches at Phonosurgery
Doç. Dr. Kürşat YELKEN

Konservasyon Larenks Cerrahisinde Açık Cerrahi Teknikler
Open Surgical Techniques in Conservation Laryngeal Surgery
Doç. Dr. Bora BAŞARAN, Uzm. Dr. Selin ÜNSALER,
Uzm. Dr. Şenol ÇOMOĞLU

Obstrüktif Uyku Apnesi Cerrahi Tedavisindeki Yenilikler
New Approaches at Obstructive Sleep Apnea Surgery
Dr. Alper ÖZDİLEK, Doç. Dr. Gediz Murat SERİN

Pediatrik Tonsillektomiler - *Pediatric Tonsillectomy*
Dr. Ayşegül BATIOĞLU KARAALTIN, Dr. Burak ERDUR

Benign Paroksismal Pozisyonel Vertigo'da Etyoloji,
Tanı ve Tanıda Yapılan Hatalar
Doç. Dr. Burak Ömür ÇAKIR

Tiroid Kitlelerine Yaklaşım
Doç. Dr. Evren ERKUL

Fonksiyonel Endoskopik Sinüs Cerrahisinde
Komplikasyon Cerrahisi
Functional Endoscopic Sinus Surgery Complication
Doç. Dr. İbrahim SAYIN, Op. Dr. Yakup YEĞİN

YAYIN DANIŞMA KURULU

Prof. Dr. Ertuğrul ERCAN
İzmir Üniversitesi Tıp Fakültesi Kardiyoloji Anabilim Dalı
Prof. Dr. İstemi NALBANTGİL
Ege Üniversitesi Tıp Fakültesi Kardiyoloji Anabilim Dalı
(Emekli öğretim üyesi)
Prof. Dr. M. Remzi ÖNDER
Ege Üniversitesi Tıp Fakültesi Kardiyoloji AD.
Prof. Dr. İstemihan TENGİZ
İzmir Üniversitesi Tıp Fakültesi Medical Park Hastanesi Kardiyoloji Anabilim Dalı
Prof. Dr. Bülent TUTLUOĞLU
İstanbul Üniversitesi Cerrahpaşa Tıp Fakültesi Göğüs Hastalıkları Anabilim Dalı
Prof. Dr. Ayper SOMER
İstanbul Üniversitesi İstanbul Tıp Fakültesi Çocuk Sağlığı ve Hastalıkları AD, Pediatrik Enfeksiyon Hastalıkları ve Klinik İmmünoloji Bilim Dalı
Prof. Dr. Tansu SALMAN
İstanbul Üniversitesi Tıp Fakültesi Çocuk Cerrahisi Anabilim Dalı
Prof. Dr. Tuğrul DERELİ
Ege Üniversitesi Tıp Fakültesi Deri ve Zührevi Has. Anabilim Dalı
Prof. Dr. Münir BÜKE
Ege Üniversitesi Tıp Fakültesi Enfeksiyon Hastalıkları ve Klinik Mikrobiyoloji Anabilim Dalı
Prof. Dr. Nazan BİLGEL
Uludağ Üniversitesi Tıp Fakültesi Aile Hekimliği Anabilim Dalı
Prof. Dr. Zeynep KARAKAŞ
İstanbul Üniversitesi, İstanbul Tıp Fakültesi,Çocuk Sağlığı ve Hastalıkları Anabilim Dalı Çocuk HematolojiOnkoloji Bilim Dalı
Prof. Dr. Ayşe Sevim GÖKALP
Kocaeli Üniversitesi Tıp Fakültesi Çocuk Sağlığı ve Hastalıkları AD. Neonatoloji Bilim Dalı Öğretim Üyesi
Prof. Dr. Benal BÜYÜKGEBİZ
Çocuk Sağlığı ve Hastalıkları, Çocuk Gastroenteroloji ve Beslenme Uzmanı
Prof. Dr. Ceyhun CEYHAN
Adnan Menderes Üniversitesi Tıp Fakültesi Kardiyoloji Anabilim Dalı
Prof. Dr. Volkan Demirhan YUMUK
İstanbul Üniversitesi Cerrahpaşa Tıp Fakültesi İç Hastalıkları Anabilim Dalı
Prof. Dr. Talat TAVLI
Şifa Üniversitesi Tıp Fakültesi, Kardiyoloji Anabilim Dalı
Prof. Dr. Emre KUMRAL
Ege Üniversitesi Tıp Fakültesi Nöroloji Anabilim Dalı
Prof. Dr. Coşkun POLAT
Afyon Kocatepe Üniversitesi Tıp Fakültesi Genel Cerrahi Anabilim Dalı
Prof. Dr. Fevzi Sefa DEREKÖY
Çanakkale Onsekiz Mart Üniversitesi Tıp Fakültesi KBB Anabilim Dalı
Prof. Dr. Vedat GÖRAL
İzmir Üniversitesi Tıp Fakültesi Medical Park Hastanesi Gastroenteroloji Bilim Dalı
Doç. Dr. Gülfem TEREK ECE
İzmir Üniversitesi Tıp Fakültesi Tıbbi Mikrobiyoloji Anabilim Dalı
Doç. Dr. Ayşe KILIÇ
İstanbul Üniversitesi Tıp Fakültesi Çocuk Sağlığı ve Hastalıkları Anabilim Dalı
Doç. Dr. Cem KÜÇÜKERDÖNMEZ
İzmir Üniversitesi Tıp Fakültesi Göz Hastalıkları Anabilim Dalı
Doç. Dr. Emin ALİOĞLU
Özel Central Hospital Kardiyoloji Kliniği
Doç. Dr. Serpil BAL
İzmir Atatürk Eğitim Araştırma Hastanesi Fizik Tedavi ve Rehabilitasyon Anabilim Dalı
Doç. Dr. Önder YAVAŞCAN
İzmir Tepecik Eğitim ve Araştırma Hastanesi, Çocuk Nefroloji Bölümü
Doç. Dr. Harun EVRENGÜL
Pamukkale Üniversitesi Kardiyoloji Anabilim Dalı
Doç. Dr. Nisel YILMAZ
Tepecik Eğitim ve Araştırma Hastanesi Mikrobiyoloji Laboratuvarı
Doç. Dr. Mert GÖL
İzmir Üniversitesi Tıp Fakültesi Kadın Hastalıkları ve Doğum Anabilim Dalı
Doç. Dr. Özlem MİMAN
İzmir Üniversitesi Tıp Fakültesi Parazitoloji Anabilim Dalı
Doç. Dr. Haluk Recai ÜNALP
İzmir Üniversitesi Tıp Fakültesi Genel Cerrahi Anabilim Dalı
Doç. Dr. Serkan SAYGI
Çanakkale Onsekiz Mart Üniversitesi, Tıp Fakültesi, Kardiyoloji Anabilim Dalı
Doç. Dr. Mutlu ÖZSAN
Tepecik Eğitim ve Araştırma Hastanesi Çocuk Sağlığı ve Hastalıkları Kliniği Nefroloji Bölümü
Doç. Dr. Elmas KASAP
Celal Bayar Üniversitesi Tıp Fakültesi İç Hastalıkları AD. Gastroenteroloji Bilim Dalı
Doç. Dr. Kenan Can CEYLAN
İzmir Dr. Suat Seren Göğüs Hastalıkları ve Göğüs Cerrahisi Eğitim ve Araştırma Hastanesi
Doç. Dr. Mehmet GÜZELOĞLU
İzmir Üniversitesi Tıp Fakültesi Göğüs Kalp Damar Cerrahisi Anabilim Dalı
Doç. Dr. Murat ARSLAN
İzmir Üniversitesi Tıp Fakültesi Üroloji Anabilim Dalı
Doç. Dr. Mehmet ÜNSEL
İzmir Üniversitesi Tıp Fakültesi İç Hastalıkları Anabilim Dalı Allerji-İmmünoloji Bilim Dalı
Yrd. Doç. Dr. Nihat PEKEL
İzmir Üniversitesi Tıp Fakültesi Medical Park Hastanesi Kardiyoloji Anabilim Dalı
Yrd. Doç. Dr. Okhan AKDUR
Çanakkale Onsekiz Mart Üniversitesi, Tıp Fakültesi, Acil Tıp Anabilim Dalı
Yrd. Doç. Dr. Kıvanç MURATLI
Tepecik Eğitim ve Araştırma Hastanesi Çocuk Sağlığı ve Hastalıkları kliniği nefroloji bölümü
Yrd. Doç. Dr. Zekeriya GÜNER
İzmir Üniversitesi Tıp Fakültesi Kadın Hastalıkları ve Doğum Anabilim Dalı
Yrd. Doç. Dr. Ayhan KARAKÖSE
İzmir Üniversitesi Tıp Fakültesi Üroloji Anabilim Dalı
Yrd. Doç. Dr. Ayşegül BAYSAK
İzmir Üniversitesi Tıp Fakültesi Göğüs Hastalıkları Anabilim Dalı
Yrd. Doç. Dr. Adnan Tolga ÖZ
İzmir Üniversitesi Tıp Fakültesi Göğüs Hastalıkları Anabilim Dalı
Yrd.Doç.Dr.Çiğdem KARAS
İzmir Üniversitesi Tıp Fakültesi Kadın Hastalıkları ve Doğum Anabilim Dalı
Yrd. Doç. Dr. Ziya ÖMER
İzmir Üniversitesi Tıp Fakültesi İç Hastalıkları Anabilim Dalı
Yrd. Doç. Dr. Gökhan ALBAYRAK
İzmir Üniversitesi Tıp Fakültesi Göğüs Kalp Damar Cerrahisi Anabilim Dalı
Yrd.Doç. Dr. Ferhat ÖZYURTLU
İzmir Üniversitesi Tıp Fakültesi Medical Park Hastanesi Kardiyoloji Anabilim Dalı
Yrd. Doç. Dr. Mehmet Emre ÖZPELİT
İzmir Üniversitesi Tıp Fakültesi Medical Park Hastanesi Kardiyoloji Anabilim Dalı
Yrd. Doç. Dr. Koray AYKUT
İzmir Üniversitesi Tıp Fakültesi Göğüs Kalp Damar Cerrahisi Anabilim Dalı
Yrd. Doç. Dr. Merve BÜLBÜL
İzmir Üniversitesi Tıp Fakültesi Kadın Hastalıkları ve Doğum Anabilim Dalı
Yrd. Doç. Dr. İsmail ÖZSAN
İzmir Üniversitesi Tıp Fakültesi Medical Park Genel Cerrahi Anabilim Dalı
Yrd. Doç. Dr. Gülten TAN
İzmir Üniversitesi Tıp Fakültesi Fizik Tedavi Ve Rehabilitasyon Anabilim Dalı

Yrd. Doç. Dr. Merve BİÇER BÜLBÜL
İzmir Üniversitesi Tıp Fakültesi Kadın Hastalıkları ve Doğum Anabilim Dalı
Yrd. Doç. Dr. Özgü AYDOĞDU
İzmir Üniversitesi Tıp Fakültesi Üroloji AD.
Yrd. Doç. Dr. Tamer ALICI
İzmir Üniversitesi Tıp Fakültesi İç Hastalıkları Anabilim Dalı Nefroloji Bilim Dalı
Yrd. Doç. Dr. Vedat ULUĞ
İzmir Üniversitesi Tıp Fakültesi Kadın Hastalıkları ve Doğum Anabilim Dalı
Yrd. Doç. Dr. Zeynep ELMAS
İzmir Üniversitesi Tıp Fakültesi Nöroloji Anabilim Dalı
Yrd. Doç. Dr. Ali YURTSEVEN
İzmir Üniversitesi Tıp Fakültesi Çocuk Sağlığı Ve Hastalıkları Anabilim Dalı
Prof. Dr. Sertaç BATIOĞLU
İzmir Üniversitesi Tıp Fakültesi Kadın Hastalıkları ve Doğum Anabilim Dalı
Yrd. Doç. Dr. Ahmet Cemil TURAN
İzmir Üniversitesi Tıp Fakültesi Ortopedi ve Travmatoloji Anabilim Dalı
Yrd. Doç. Dr. Mehmet AKDEMİR
İzmir Üniversitesi Tıp Fakültesi Ortopedi ve Travmatoloji Anabilim Dalı
Yrd. Doç. Dr. M. Aykut TÜRKMEN
İzmir Üniversitesi Tıp Fakültesi Ortopedi ve Travmatoloji Anabilim Dalı
Yrd. Doç. Dr. Hadice SELİMOĞLU ŞEN
Dicle Üniversitesi Tıp Fakültesi, Göğüs Hastalıkları Anabilim Dalı
Yrd. Doç. Dr. Abdullah ATLİ
Dicle Üniversitesi Tıp Fakültesi, Psikiyatri Anabilim Dalı
Yrd. Doç. Dr. Esat ÇINAR
İzmir Üniversitesi Tıp Fakültesi Göz Hastalıkları Anabilim Dalı
Yrd. Doç. Dr. Velat ŞEN
Dicle Üniversitesi Tıp Fakültesi, Çocuk Sağlığı ve Hastalıkları Anabilim Dalı
Yrd. Doç. Dr. Deniz ORAY
İzmir Üniversitesi Tıp Fakültesi Acil Tıp Anabilim Dalı
Yrd. Doç. Dr. Mahşuk TAYLAN
Dicle Üniversitesi Tıp Fakültesi, Göğüs Hastalıkları Anabilim Dalı
Yrd. Doç. Dr. Feyzi ÇELİK
Dicle Üniversitesi Tıp Fakültesi, Anesteziyoloji ve Reanimasyon Anabilim Dalı
Yrd. Doç. Dr. Fatih TAŞKESEN
Dicle Üniversitesi Tıp Fakültesi, Genel Cerrahi Anabilim Dalı
Yrd. Doç. Dr. Önder LİMON
İzmir Üniversitesi Tıp Fakültesi Acil Tıp Anabilim Dalı
Yrd. Doç. Dr. Türker KARABUĞA
İzmir Üniversitesi Tıp Fakültesi Genel Cerrahi Anabilim Dalı
Yrd. Doç. Dr. Eşref AKIL
Dicle Üniversitesi Tıp Fakültesi, Nöroloji Anabilim Dalı
Yrd. Doç. Dr. Tahsin ÇELEPKOLU
Dicle Üniversitesi Tıp Fakültesi, Aile Hekimliği Anabilim Dalı
Yrd. Doç. Dr. Vedat ULUĞ
İzmir Üniversitesi Tıp Fakültesi Kadın Hastalıkları Ve Doğum Anabilim Dalı
Yrd. Doç. Dr. Mehmet Ata AKIL
Dicle Üniversitesi Tıp Fakültesi, Kardiyoloji Anabilim Dalı
Yrd. Doç. Dr. Celil ALENDAR
Dicle Üniversitesi Tıp Fakültesi, Ortopedi ve Travmatoloji Anabilim Dalı
Yrd. Doç. Dr. Esin KALKAN
Çanakkale 18 Mart Üniversitesi Tıp Fakültesi Adli Tıp Anabilim Dalı
Yrd. Doç. Dr. Halit ACET
Dicle Üniversitesi Tıp Fakültesi, Kardiyoloji Anabilim Dalı
Yrd. Doç. Dr. Recep TEKİN
Dicle Üniversitesi Tıp Fakültesi, Klinik Mikrobiyoloji ve Enfeksiyon Hastalıkları Anabilim Dalı
Yrd. Doç. Dr. Mehmet Zihni BİLİK
Dicle Üniversitesi Tıp Fakültesi, Kardiyoloji Anabilim Dalı
Yrd. Doç. Dr. Faruk ERTAŞ
Dicle Üniversitesi Tıp Fakültesi, Kardiyoloji Anabilim Dalı
Uzm. Dr. Uğur ÖNSEL TÜRK
Central Hospital -İzmir
Uzm. Dr. Sibel Tanrıverdi YILMAZ
Diyarbakır Eğitim Ve Araştırma Hastanesi Çocuk Sağlığı ve Hastalıkları Kliniği
Uzm. Dr. Seyfettin ERDEM
Bismil Devlet Hastanesi, Göz Hastalıkları Kliniği
Uzm. Dr. Müslüm GÜNEŞ
Kızıltepe Devlet Hastanesi, İç Hastalıkları Kliniği
Uzm. Dr. Timur MEŞE
İzmir Dr. Behçet Uz Çocuk Hastalıkları ve Cerrahisi Eğitim ve Araştırma Hastanesi
Uzm. Dr. Cem ECE
Menemen Devlet Hastanesi Anesteziyoloji ve Reanimasyon Bölümü
Uzm. Dr. Pınar ŞAMLIOĞLU
Tepecik Eğitim ve Araştırma Hastanesi Mikrobiyoloji Laboratuvarı
Uzm.Dr.Özcan Alpdoğan
İzmir Üniversitesi Tıp Fakültesi Medicalpark Hastanesi Genel Cerrahi Anabilim Dalı

YAZIM KURALLARI

- Klinik Tıp Bilimleri Dergisi, Tıp Bilimleri kapsamına giren her konuda yapılan araştırma, olgu sunumu, derleme, vaka ve editöre mektupları yayınlayarak ülkemizde tıp eğitimi, mezuniyet sonrası eğitim, hasta bakım ve yaşam kalitesini arttırmayı amaçlamaktadır.
- Klinik Tıp Bilimleri Dergisi, iki ayda bir olmak üzere yılda 12 sayı olarak yayınlanan hakemli bir dergidir.
- Yazılar daha önce başka bir dergide yayınlanmamış veya yayınlanmak üzere gönderilmemiş olmalıdır. Herhangi bir kongrede tebliğ edilmiş ise kongrenin tarihi ve yeri belirtilmelidir. Dergide yayınlanan yazıların, tüm bilimsel ve hukuki sorumluluğu yazarlara aittir.
- Derginin yazı dili Türkçe-İngilizce olup, Türk Dil Kurumu'nun Türkçe sözlüğü veya *http://tdk.org.tr/sozluk.html* adresi ayrıca Türk Tıbbi Derneklerinin kendi branşlarına ait terimler sözlüğü esas alınmalıdır.
- Dergiye yayınlanmak üzere gönderilen yazıların, dergide yayınlanabilmesi için Editör ve Danışma Kurulu tarafından uygun görülmesi gerekir. Yazılarda biçim, anlam ve yazım bakımından gerekli görülen düzeltmeler Editör veya Danışma Kurulu tarafından yapılabilir.
- **Yazılar.** PC uyumlu bilgisayarda, standart A4 kağıdının bir yüzüne Microsoft Word programında, iki satır aralıklı olarak, "Times New Roman" karakteri ile 10 punto olarak yazılmalı ve her sayfanın sağ ve sol tarafından 3'er cm boşluk bırakılarak yazılmalıdır. Satırlar her iki yana yaslanmalı, paragraf başı satır başından başlamalıdır. Tablolar aynı programın tablo formatı ile hazırlanmalı, her sayfanın sağ üst köşesi numaralandırılmalıdır. Metin içinde geçen kısaltmalar, kelimenin ilk geçtiği yerde parantez içinde verilmeli ve tüm metin boyunca o kısaltma kullanılmalıdır.
- **Şekil, resim, tablo** ve grafikler makalenin yazıldığı Word dosyasının içine, makalede işleniş sırasına uygun olarak numara verilerek, ilgili yerlere yerleştirilmelidir. Şekil, resim, tablo ve grafikler metin içinde geçtiği yerler ilgili cümlenin sonunda belirtilmelidir. Kullanılan kısaltmalar şekil, tablo ve grafik altında açıklanmalıdır ve şekil altı açıklamaları eklenmelidir. Resim/fotoğraflar ayrıca, ayrı birer .jpg veya .gif dosyası olarak (pixel boyutu yaklaşık 500x400, 8 cm. eninde ve 300 çözünürlükte taranarak), sisteme eklenmelidir.
- Yazılar. Başvuru mektubu, Başlık ve yazarlar sayfası, Türkçe başlık, özet ve anahtar kelimeler, İngilizce başlık, özet ve anahtar kelimeler, Metin bölümleri, Kaynaklar, Şekil- resim ve tablolar şeklinde düzenlenmelidir.
- **Başvuru Mektubu.** Yazının tüm yazarlar tarafından okunduğu, onaylandığı ve doğru bir çalışma ürünü olduğu ifade edilmeli ve bu amaçla yazarlar isimlerinin karşılarını imzalamalıdırlar. Ayrıca metinle ilgili tüm yazışmaların yapılacağı kişinin isim, adres, telefon, fax, GSM numaralarını ve e-posta adresini içermelidir.
- **Başlık Sayfası.** Yazının başlığı, yazarların ünvan kullanmaksızın açık ad-soyadı ile yazarların ünvanları ve görev yerleri yazılmalıdır. Ayrıca çalışmayı destekleyen fon ve kuruluşlar bu sayfada yer almalıdır. Daha sonraki sayfalar sırası ile diğer bölümleri içermelidir.
- **Özet. Bölümlü,** 150 kelimeyi aşmamalı, Türkçe ve İngilizce olmalıdır. **Anahtar Kelimeler.** 2-5 arası, Türkçe ve İngilizce, olmalıdır. Türkçe anahtar kelimeler Türkiye Bilim Terimleri'ne (Kaynak için www.bilimterimleri.com adresine başvurulmalıdır) ve İngilizce anahtar kelimeler "Medical Subject Headings"e (Kaynak için *www.nlm.nih.gov/ mesh/MBrowser.html* adresine başvurulmalıdır.) uygun olarak verilmelidir.
- **Metin Bölümleri.** Derleme, başyazı, editöre mektup ve tercümelerde yazının gerektirdiği düzen kullanılmalıdır.
- **Kaynaklar.** 50'den fazla olmaması önerilmektedir. Kaynaklar, metin içinde geçiş sırasına göre numaralandırılmalı, numaralar parantez içinde olacak şekilde cümle sonunda belirtilmelidir. Kaynak olarak gösterilen makalede bulunan yazar sayısı 6 veya daha az ise tüm yazarlar belirtilmeli, 7 veya daha fazla ise ilk 6 isim yazılıp "ve ark", İngilizce makalelerde "et al" eklenmelidir. Kaynak yazımı için kullanılan format Index Medicus'ta belirtilen şekilde olmalıdır (Bkz: www.icmje.org). Kişisel deneyimler, basılmamış yayınlar ve tezler kaynak olarak gösterilemez. Kaynakların yazımı için örneklerde (Lütfen noktalama işaretlerine dikkat ediniz)
- **Makale için;** Yazarların soyadları ve isimlerinin başharfleri makale ismi, dergi ismi, cilt,yıl,sayı, sayfa no'su belirtilmelidir.
- **Kitap için;** Yazarın soyadları ve isimlerinin başharfleri bölüm başlığı, editörünlerin ismi, kitap ismi, kaçıncı baskı olduğu, yayınevi, yıl ve sayfalar belirtilmelidir.
- **Editör ve yazarların aynı olduğu kitaplar için;** Yazarların-editörün soyadları ve isimlerinin başharfleri, kitap ismi, bölüm başlığı, kaçıncı baskı olduğu, şehir, yayınevi, yıl ve sayfalar belirtilmelidir.

Editörden
Editorial

Sayın Meslektaşlarım,

Klinik Tıp Bilimleri Dergisinin KBB özel sayısındaki amacımız pratiğimizde sıkça karşılaştığımız konuları değişik bakışlarla ayrıntılı olarak ortaya koymaktır. Mezuniyet sonrası eğitim programları çok sayıda yapılması KBB ve Baş boyun cerrahisinde kaliteyi arttırmaktadır. Bu sayıda camiamızdaki genç bilim insanlarına yer verme şansı yakaladık .

Konuk editör olarak KBB özel sayısında bölüm yazarı olan genç meslektaşlarımı yürekten kutluyorum KBB ailesine çok güzel bir eser bıraktılar sık karşılaştığımız hastalıklarla ilgili rehber özelliği taşıyacağına inanıyorum

Yazılı eserler kesinlikle saygı duyulması gereken bir emektir. Büyük bir emekle ortaya konan bu eseri keyifle okuyacağınıza inanıyorum.

Saygılarımla...

Prof. Dr. Murat TOPRAK
İ.Ü.Cerrahpaşa Tıp Fakültesi
Kulak Burun Boğaz ve
Baş Boyun Cerrahisi ABD

SELEN YAYINCILIK
Tanıtım ve Organizasyon Hizmetleri

Dergi Adı
Klinik Tıp Bilimleri Dergisi

İmtiyaz Sahibi ve Sorumlu Yazı İşleri Müdürü
Cengiz TEPE
cengiz@kliniktipdergisi.com

Proje ve Reklam Koordinatörü
Seyhan KORKMAZTEPE
seyhan@kliniktipdergisi.com

Grafik Tasarım
M. Hakan TALUN
hakan@kliniktipdergisi.com
info@kliniktipdergisi.com

Reklam ve Halkla İlişkiler
Ceyhan KORKMAZ
ceyhan@kliniktipdergisi.com

Yayın Türü
Yerel-Süreli 1 Ayda Bir
Yılda 12 Sayı

Yönetim Yeri
Yunus Emre Mah. 565/2 Sk. No:2/3
Sultangazi - İstanbul
Tel: 0212 419 02 29 - 0212 419 11 28
Fax: 0212 476 51 95
e-posta: info@kliniktipdergisi.com
www.kliniktipdergisi.com

Yayına Hazırlık
Selen Medya Yayıncılık, Tanıtım
ve Organizasyon Hizmetleri

Baskı
B.B. Basım
Davutpaşa Cad. Emintaş Matbaacılar Sitesi
No: 101/311 Topkapı / İstanbul
Tel: 0212 493 07 21

Dergimizde yayınlanan yazı, fotoğraf ve çizimlerin sorumluluğu yazarlarına aittir. Kaynak gösterilerek kullanılabilir.

Dergimiz Basın Meslek İlkelerine uymaktadır.

ISSN: 2147-494X
Aralık 2015
Cilt: 3 Sayı: 4

İçindekiler
Contents

1 **Dış Kulak Yolu Enfeksiyonları -** ***Outer Ear Tract Infections***
Doç. Dr. Sema ZER TOROS

6 **Seröz Otitis Media-2015 -** ***Serous Otitis Media- 2015***
Doç. Dr. Aslı ŞAHİN YILMAZ, Op. Dr. Hüseyin Baki YILMAZ

13 **Alerjik Rinit -** ***Allergic Rhinitis***
Doç. Dr. Rauf TAHAMİLER

20 **Timpanoplasti -** ***Tympanoplasty***
Doç. Dr. S. Arif ULUBİL

24 **Sialendoskopi Uygulamaları -** ***Sialendoscopic Interventions***
Dr. Gani Atilla ŞENGÖR, Dr. Murat TİRYAKİ

31 **Pediatrik Boyun Kitlesine Yaklaşım**
Doç. Dr. Murat SARI

35 **Reflü Larenjit: Tanı ve Tedavi**
Reflux Laryngitis: Diagnosis and Treatment
Opr. Dr. Seher ŞİRİN

41 **Fonocerrahide Önemli Noktalar ve Yeni Yaklaşımlar**
Highligts And New Approaches at Phonosurgery
Doç. Dr. Kürşat YELKEN

47 **Konservasyon Larenks Cerrahisinde Açık Cerrahi Teknikler**
Open Surgical Techniques in Conservation Laryngeal Surgery
Doç. Dr. Bora BAŞARAN, Uzm. Dr. Selin ÜNSALER, Uzm. Dr. Şenol ÇOMOĞLU

56 **Obstrüktif Uyku Apnesi Cerrahi Tedavisindeki Yenilikler**
New Approaches at Obstructive Sleep Apnea Surgery
Dr. Alper ÖZDİLEK, Doç. Dr. Gediz Murat SERİN

59 **Pediatrik Tonsillektomiler**
Pediatric Tonsillectomy
Dr. Ayşegül BATIOĞLU KARAALTIN, Dr. Burak ERDUR

64 **Benign Paroksismal Pozisyonel Vertigo'da Etyoloji, Tanı ve Tanıda Yapılan Hatalar**
Doç. Dr. Burak Ömür ÇAKIR

69 **Tiroid Kitlelerine Yaklaşım**
Doç. Dr. Evren ERKUL

75 **Fonksiyonel Endoskopik Sinüs Cerrahisinde Komplikasyon Cerrahisi**
Functional Endoscopic Sinus Surgery Complications
Doç. Dr. İbrahim SAYIN, Op. Dr. Yakup YEĞİN

Derleme - Review

Klinik Tıp Bilimleri Dergisi
Cilt: 3 Sayı: 2 - Nisan 2015

Sialendoskopi Uygulamaları
Sialendoscopic Interventions

***Dr. Gani Atilla ŞENGÖR*[1]**
***Dr. Murat TİRYAKİ*[2]**
[1] KBB – İstanbul
[2] İstanbul Üniversitesi Diş Hekimliği Fakültesi Diş Hastalıkları ve Tedavisi Anabilim Dalı

Yazışma Adresleri /Address for Correspondence:
Dr. Gani Atilla ŞENGÖR
Nispetiye cd. 35, Seyran apt. Giriş C, Akatlar mh., 34335, Beşiktaş, İstanbul

Tel/phone: *+90 0212 3512401*
E-mail:*dr_atilla@yahoo.com*

Anahtar Kelimeler:
Sialendoskopi, sialolitiazis, obstrüktif sialadenit, tükürük kanalı stenozu

Keywords:
Sialendoscopy, sialolithiasis, obstructive sialadenitis, salivary duct stenosis.

Özet
Sialendoskopik uygulama ve girişimlerin objektif uzun dönem sonuçları artmaktadır. Obstrüktif sialadenitlerde, sialendoskopiyle kombine cerrahi yaklaşımlar tükürük glandı rezeksiyonu oranını oldukça düşürmüştür.Sialendoskopi sialolitiazis olgularında olduğu gibi, taş dışı sialadenitlerde de faydalı ve minimal invazif bir uygulama olarak görülebilir. Bu derlemenin amacı Türkiye'deki KBB Uzmanlarına sialendoskopik tekniklerin güvenliliğini ve etkinliğini duyurmaktır.

Abstract
The objective long-term results of sialendoscopic interventions are increasing. With combined approach the rate of sialadenectomy in obstructive sialadenitis is very low. Sialendoscopy can be considered as a useful and minimally invasive procedure to treat the cases with sialolithiasis and also sialadenitis without sialolithiasis. The aim of this review is to announce the effectiveness and safety of sialendoscopic techniques to the ENT doctors in Turkey.

Giriş
Obstrüktif sialadenit, majör tükürük bezi duktuslarının tıkanmasına bağlı olarak ilgili glandın inflamasyonu ile tekrarlayan şişmelerine yol açan durumları tanımlar (1). Obstrüksiyona yol açan etkenler sialolitiazis başta olmak üzere, mukus tıkaçları, stenozlar, yabancı cisimler ya da kinkler gibi anatomik varyasyonlar olabilir (2). Ayrıca Sjögren Sendromu, radyoiyot sialadeniti, jüvenil rekürran parotitis (JRP), sialodochitis ve kronik nonspesifik sialadenitis gibi durumlar da duktus duvarında inflamasyonla beraber mukus tıkaçları ve darlıklarla obstrüksiyon belirtilerine yol açabilirler (2-4). Sialendoskopi, günümüzde bu tip obstrüksiyonların tükürük bezi kanallarındaki yerini ve nedenini doğrudan görebilmemizi sağlayan ve eşzamanlı tedavi olanağı sunan bir yöntemdir. 1991 yılında ilk olarak Katz tarafından tanımlanan sialendoskopi tekniği, F. Marchal, O. Nahlieli ve J. Zenk gibi sialendoskopistlerin çabalarıyla yaygınlaşmıştır (5-8). Ülkemizde ise 2004 yılında kullanılmaya başlanmıştır (9). Gelişen teknolojiye paralel olarak sialendoskopların çapları incelmiş ve girişimsel amaçlı yeni araçlar geliştirilmiştir. Sialendoskopi dönemiyle birlikte duktus anatomisine hakim olunması, sialendoskopiyle kombine edilen cerrahi uygulamaları yaygınlaştırmıştır (10-13). Bu sayede başarı oranları yükselmiş ve obstrüktif sialadenitler için gland rezeksiyonu gereksinimi 4.6% oranına kadar düşürülmüştür (10). Bu makalenin amacı sialendoskopi uygulamalarını ve bu konudaki güncel bilgileri ülkemizdeki meslektaşlarımızla paylaşmaktır.

Sialendoskopi Öncesi Hasta Değerlendirmesi

Obstrüktif sialadenit belirtileriyle başvuran hastaların anamnezi ve palpasyon bulgularına önem verilmesi gereklidir. Sialolitiazis düşünülen bir olguda semptom süresinin uzun olması, karşımızda büyük bir kalkül olabileceğini düşündürür. Çünkü sialolitlerin senede 1mm kadar büyüdüğünü biliyoruz (14). Yine önceden yapılmış intraoral bir girişim veya radyoiyot tedavisi anamnezi ya da Sjögren Sendromu semptomatolojisi olan bir hastada obstrüksiyonun stenoza bağlı olabileceği düşünülmelidir.

Kalkülün ağız tabanında, bukkal mukozada ya da masserter kası hizasında palpasyonu, sialendoskopi ile kombine cerrahi yaklaşımları tedavi planına alma konusunda yardımcı bulgulardır. Hastanın görüldüğü sırada akut bir infeksiyon tablosu varsa, bu dönem konservatif tedavi ile ele alınmalıdır. Çünkü sialendoskopinin kontrendike olduğu tek koşul akut sialadenit dönemidir (15,16). Bu dönemde kanal frajil olduğundan perforasyon ve kanama nedeniyle sialendoskopi yapılması uygun değildir.

Obstrüktif sialadenitli hastalarda ön teşhis yöntemi olarak genellikle ultrasonografi tercih edilir (17). Fakat bu yöntemin deneyimli ellerde bile 20%'leri bulan yanlış negatiflik oranı belirlenmiştir ve 3 milimetrenin altındaki sialolitlerin belirlenmesi oldukça güçtür (18). Ultrasonografinin yanlış pozitiflik oranı ise 9% civarındadır (17). Klinik uygulamada ultrasonografik incelemeye ihtiyaç duyulmasının esas nedeni olası bir tümörün ayırıcı tanısı içindir. Stenozlu olgularda USG'nin yanında, sialografi yöntemleri önemli bilgiler verebilir (13). Sialolitiazisli olgular bazen de Dentistlerce yaptırılan görüntüleme yöntemleri ile belirlenerek, sialendoskopi için yönlendirilebilmektedir (19).

Obstrüktif Sialadenitlerde Tedavi Algoritmaları

Sialendoskopik uygulamalarda kullanılmak günümüze kadar çeşitli sınıflamalar ve algoritmik yaklaşımlar yapılmaya çalışılmıştır. Bu makalede bunlardan en kullanışlı olanlarına yer verilmiştir.

LSD klasifikasyonu taşlar/sialolitler (L), darlıklar/stenoz (S) ve genişlemeler/dilatasyonlar (D) için kullanılabilir (20). L0= duktusta taş yok; L1= duktusta serbest yüzen taşlar; L2a= 8mm den küçük, tamamı görünen fikse kalkül; L2b= 8mm den büyük, tamamı görünen fikse kalkül; L3a= kısmen görünen fikse taş, palpabl; L3b= kısmen görünen fikse taş, nonpalpabl. Stenozların endoskopik sınıflamasında S0= stenoz yok; S1 = intraduktal diafragmatik stenoz (tek veya çoklu); S2= ana kanalda tekli duktal stenoz; S3= ana kanalda çoklu veya diffüz stenoz; S4= yaygın duktal stenoz. Dilatasyonların sınıflaması: D0= dilatasyon yok; D1= tek dilatasyon; D2= çoklu dilatasyon; D4= yaygın dilatasyon.

Stenozlar için Koch ve arkadaşlarının sınıflaması da kullanışlıdır (21). Tip1= inflamatuvar, Tip2= sirküler veya web benzeri uzanımlı fibröz darlıklar ve mega-kanal oluşumuna eğilim, Tip3= kanal duvarının tamamında fibröz darlık. Bunların derecelendirmesinde Evre 1'de 1.1mm çaplı sialendoskop ile darlık geçilebilir; Evre 2'de ancak zorlu şekilde 0,8mm endoskop geçebiliyor; Evre 3'te lümen çok ince, ancak dilatasyon sonrası geçilebilir ve Evre 4 darlıkta lümen kapalıdır.

Submandibuler sialolitiazis ve parotid gland duktal obstrüksiyonlarında konsensüse varılan algoritmik yaklaşımlar Tablo I ve II de gösterilmiştir (9).

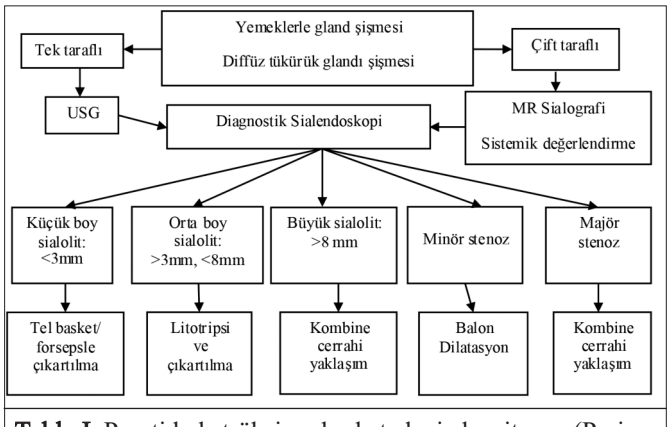

Tablo I. Parotid obstrüksiyonlarda tedavi algoritması (Paris Konsensüsü) (9).

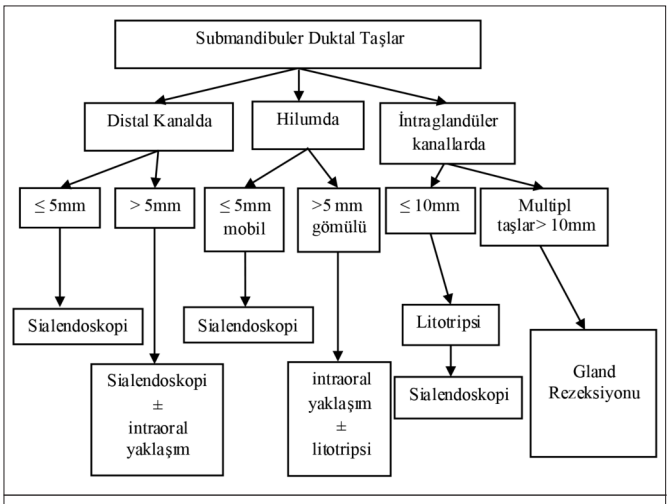

Tablo II. Submandibuler sialolitiaziste tedavi algoritması (Paris Konsensüsü) (9).

Sialendoskopiden hemen önce sialolitiazisli olgularda ağız tabanında veya bukkal mukozada kalkülün palpasyonu, boyutu ve konumu hakkında fikir verebilir. Ayrıca gland masajı yapılması ile mukoid salgıların boşaltılması, sialendoskopik net bir görüş altında çalışabilmek için gereklidir. Palpasyon ve masaj, keskin kenarlı olabilecek taşlar göz önüne alınarak dikkatlice yapılmalı, lümen mukozasında hasarlanmaya ve kanamaya yol açılmamalıdır. Sialendoskopi sırasında sialolitlere ek olarak mukus tıkaçları, stenozlar veya

kinkler gibi ek patolojilerle de karşılaşılabileceği göz önünde bulundurulmalıdır.

Sialendoskopi lokal ya da genel anestezi altında yapılabilir. Sialolitiazisli olgularda, kombine cerrahi gerekebilecek olanlarda, çocuklarda ve anksiyöz hastalarda genel anestezi tercih edilebilir. Tanısal amaçlı sialendoskopi için çapı 1.1 milimetreye kadar olan sialendoskoplar yeterlidir. Ancak bir sialolitin çıkartılması ya da lümen içerisinde fragmentasyonu gibi girişimsel amaçlı bir uygulama yapabilmek için çalışma kanalları daha geniş, örneğin 1.6 milimetre dış çaplı sialendoskoplar daha avantajlıdır.

Sialendoskop ile duktal sisteme girebilmek için önce Wharton ya da Stensen papillasının orifisi bulunur ve bunun aşamalı dilatasyonu artan çaplardaki problarla dikkatlice yapılır. Dilatasyonu sıkıntılı olan bazı zor olgularda vazokonstriksiyon amaçlı infiltrasyon ve ardından 5mm kadar papillotomi yapılabilir. Bazen orifisin kapalı olduğu ya da bulunamadığı olgularda, Wharton kanalını ağız tabanında eksplorasyonla bulduktan sonra, sialodokotomi insizyonu yapıldıktan sonra sialendoskop ile duktusa girmek gerekli olabilir.

Duktal sistem içerisinde bir nirengi noktası bulunmadığından sialendoskopun tutuş pozisyonu ve kamera görüntüsünün uyumunun sağlanması çok önemlidir. Duktusa girildikten sonra salin solüsyonu ile irrigasyon eşliğinde sırayla ana kanalın distali, büklüm bölgesi ve proksimali, ardından hilum, primer, sekonder ve bazen tersiyer dallara kadar tüm duktal sistem gözlenebilir (2). Büklüm bölgesi Wharton kanalı için mylohyoid kasın arka kenarını, Stensen kanalı için masseter kasının ön kenarını dönerken oluşan anatomik bir açılanmadır. Bu bölgeyi geçebilmek için bazı olgularda kanalı papillasından forsepsle çekerek/asarak düzleştirmek gerekli olabilir. Majör tükürük bezi duktuslarının çapları anatomik olarak aynı bronkoskopide olduğu gibi ana kanal-parankim doğrultusunda küçülür. Bu nedenle farklı çaplardaki sialendoskopların varlığı ve araç çeşitliliği gerekli olabilir. Geçmişte kullanılan kılıflı sialendoskoplar yerine bu gün kullanımı daha konforlu olan semirijit 0.89,1.1 ve 1.6mm çaplı sialendoskoplar tercih edilebilir. Ayrıca ağız açıklıkları ve kavrama kuvvetleri farklı forsepsler, tel sayıları ve kalınlıkları farklı basketler, biyopsi forsepsleri, farklı lazer cihazları ve probları (22), farklı pnömotik litotripsi cihazları ve probları, balonlar, delgiler (drill) ve stentler günümüzde sialendoskopi sırasında kullanılabilen çeşitli araçlardır.

Dilatasyon ya da sialendoskopi sırasında anatomiye veya manipülasyona bağlı olarak kanal perfore olabilir. Bu durumda endoskopi sırasında düzenli duktus lümeni yerine, lifli ve düzensiz bir ortam görünümü olur. Eğer fark edilmezse irrigasyon sıvısının yumuşak dokuya sızması nedeniyle hızla gland bölgesinde şişme olur. Bu durumda irrigasyon hemen durdurulmalıdır; olanaklı ise duktus bulunarak mikrocerrahi ile neoorifis oluşturulmalı, stent konulmalı ve sialendoskopi sonlandırılmalıdır (23).

Stenozların genişletilmesi için dilatasyon probları, sialendoskopun kendisi, hidrostatik basınç, forsepslerin uçları, basketler, delgi ve balon kullanılabilir. Duktusta perforasyona yol açmamak için sivri araçlarla manipülasyonlar endoskopik görüş altında dikkatlice yapılmalıdır. Sjögren sendromlu olgularda sıkça karşılaşılan yaygın duktus darlıkları, dilatasyona ve bazen en ince sialendoskopun geçişine dahi izin vermeyebilir (4). Stenoz eğer papilla bölgesinde ise, papillotomi yapıldıktan sonra stent uygulaması ile tedavi edilebilir. İnflamatuvar stenozlarda duktus lümenine steroid ile irrigasyon yapılabilir. Daha uzun segmentleri tutan Wharton kanalının fibrotik stenozlarında transoral insizyonlar uygulanabilir (13).

Taşlı olgularda Wharton kanalı için 5mm den, Stensen kanalı için 3mm den küçük taşların forseps veya basketlerle kolaylıkla çıkartılabildiği belirtilmektedir (9,15). Ancak bazen daha küçük çaplardaki taşlar bile anatomik büklüm bölgelerinde ya da papillada takılabilmektedir. Hatta bunlar için fragmentasyon uygulanması ya da kombine cerrahi yaklaşımlar dahi gerekli olabilir. Taşlar tekli, çoklu, küçük, büyük, frajil, kompakt, yuvarlak şekilli, keskin kenarlı, kanalda serbest yüzer halde ya da kanala gömülü (impakte) olabilmektedir. Buna göre kanaldan doğrudan çıkartılamayan bazı frajil taşlar forsepsle sıkıştırılarak kırılabilir ya da delgi ile delinerek parçalanabilirler. Fakat sert taşlarda pnömotik ya da lazer litotripsi gerekli olabilir (22,24). İntrakorporeal lazer litotripsi hakkında yaygın olarak duktusta ısı hasarına yol açtığı ve çalışma süresinin uzun olduğu görüşü bildirilmektedir (25). Pnömotik litotripsi, süre olarak avantaj sağlamasa da, ısı hasarı olmaması nedeniyle ümit verici bir kırma tekniğidir (24). İntraduktal kırma teknikleri gerçekten zaman ve sabır gerektiren uygulamalardır; ancak bu şekilde taşın tamamının kırılarak parçalarının forsepsle çıkartılabilme olasılığı varsa, kombine cerrahi uygulamalar yerine bu çabayı göstermek tercih edilmelidir. İmpakte bir taşın duktusa gömülü olan kısmına litotripsi uygulayabilmek olanaklı olmasa da, lümeni engelleyen bölümü kırılarak tükürük akışı ve semptomatik faydalanım sağlanabilir. Bu tip olgularda sialendoskopi sonrası ekstrakorporeal şok dalga ile taş kırma (ESWL) planlanabilir. ESWL, bazı olgularda sialendoskopi öncesinde de yapılabilir ve her ikisinde de başarılı sonuçlar bildirilmiştir (17,26).

Kalkülün tek başına sialendoskopik olarak çıkartılmasının olanaklı olmadığı olgularda eksternal yaklaşım gerekebilmektedir. Bunun için uygulanabilen kombine cerrahi teknikler, obstrüksiyonun tam yerini belirleyebilmek için sia-

lendoskopi rehberliğinde yapılan papillotomi, duktusu çekme tekniği (ductal streching technique) ile insizyon, transoral insizyon, transbukkal ve transfasiyal insizyonları tanımlar (10-12,27-31). Bu tip kombine cerrahi yaklaşımlar son yıllarda hızla yaygınlaşmaktadır; hatta bazı yazarlar intraduktal taş kırma teknikleri yerine kombine cerrahi teknikleri tercih ettiklerini bildirmişlerdir (32).

Duktusu çekme tekniği ile submandibuler kanalın posterioründeki veya hilumundaki 5mm den büyük taşlar çıkartılabilmektedir (29,30). Bu teknik için taşın bimanuel olarak ağız tabanında palpe edilebilmesi gereklidir. Sialendoskopik olarak taşın konumu, büyüklüğü ve morfolojisi belirlendikten sonra, içerisine bir prob yerleştirilen kanal üzerindeki ağız mukozasına insizyon yapılır. Birinci molar diş hizasına kadar, kanalın çevre dokulardan disseksiyonla ayrılması ve ortaya konması gereklidir. Duktus distalinden bir hemostatla tutularak çekilir ve bu sırada dışarıdan, submandibuler gland aşağıdan yukarıya doğru parmakla ittirilerek, taşın bulunduğu segmentin lingual sinir hizasından daha anterior bölgeye gelmesi sağlanır. Böylelikle kalkül hilum bölgesinden ağız tabanına kadar getirilmiş olur. Ardından taş üzerindeki duktus mukozası insize edilir, taş çıkartılır ve stent yerleştirilir. Anatomik olarak lingual sinir, Wharton kanalının derininde olduğundan, kanalın yüzeyelinde kalınması komplikasyon riskini düşürmektedir.

Stensen kanalı obstrüksiyonundaki kombine cerrahi yaklaşım oldukça ilginçtir. İmpakte bir Parotis taşının sialendoskopi rehberliğinde transfasiyal cerrahi ile çıkartılması preauriküler cilt insizyonu ile başlar. Stensen kanalının proksimal bölümü ve sialolit hizasındaki parotid doku ekspoze olacak kadar subkutan disseksiyon ilerletilir ve cilt flebi kaldırılır. Stensen kanalının orta ve distal bölümlerinde fasiyal sinir açıkta olduğu için çok dikkatli çalışılmalıdır. Bu nedenle fasiyal sinir monitörizasyonu eşliğinde sialendoskopun tam olarak işaret ettiği noktada ana kanal veya sekonder parankimal dallar insize edilerek kalkül çıkartılır ve ardından duktusa stent yerleştirilir (11). Stensen kanalı için tarif edilen diğer bir yöntem, yine sialendoskopinin rehberliğinde transillüminasyonla işaret edilen kalkül hizasındaki yanak cildine yapılan 1cm'lik insizyon sonrası, dikkatlice yapılan künt disseksiyonla ilerlenmesi, parotid fasyanın bisturi ile açılması ve kalkülün çıkartılmasıdır (12,33). Her iki uygulamada da sialolit çıkartıldıktan sonra rezidüel taş kalıp kalmadığı kontrol edilmelidir. Postoperatif stenozu önlemek için intraparankimal taşlı olgular dışındakilere stent uygulanması tercih edilmektedir. İki uygulamanın da en önemli kontrendikasyonu, sialendoskopinin ulaşamadığı ve palpe edilemeyen intraparankimal taşlardır.

Son olarak vurgulanması gereken önemli bir nokta şudur: Taşın konumuna ve özelliklerine göre çıkartılmasında başarısızlık, komplikasyon ve gland rezeksiyonu olasılığı düşük de olsa her zaman vardır.

Komplikasyonlar

Sialendoskopi ve bununla ilişkili kombine cerrahilerin komplikasyonları arasında sialadenitis, persistan şişme, postoperatif stenoz, geçici parestezi, duktal perforasyon, duktusun ligasyonu, tel basket blokajı, infeksiyon, kanama, travmatik ranula gelişimi ve araç hasarlanmaları sayılabilir. Potansiyel vasküler ve sinir yaralanmaları ve ranula gelişimi lümen içinde kalındığı sialendoskopik uygulamalarda değil, fakat kombine cerrahi yaklaşımlarla beraber yapıldığında görülebilir (23).

Tanısal sialendoskopinin komplikasyonu çok nadirdir. Nahlieli ve ark. yaptıkları 1078 sialendoskopide (722 submandibuler (67%), 347 parotis (32%), 9 sublingual (1%)) toplamda 5.7% oranında komplikasyonla karşılaşmışlardır. Bunlar geçici lingual sinir parestezisi (0.4%), postoperatif infeksiyon (1.6%; 1%'i submandibuler, 0.6%'sı parotis bezlerinde), postoperatif kanama (0.5% submandibuler bezlerde), travmatik ranula gelişimi (0.7%) ve kanal darlıkları (striktür) (2.5%; 2.2%'si submandibuler, 0.3%'ü parotis bezlerinde) olarak belirtilmiştir (34). Girişimsel sialendoskopide olabilecek ve ümit kırıcı komplikasyon kanal perforasyonudur. Bunun için olası durumlar şu şekildedir:

1. Dilatasyon aşamasında duktusun zorlanması ve duktus istikametinde çalışmama ile hatalı rota (false route) oluşturulması,
2. İnce sialendoskop ile duktusta zorlu ilerleme çabası,
3. Darlıkların genişletilmesi sırasında sivri araçlarla manipülasyon,
4. Taşın zorlu ekstraksiyonu (daha çok yırtılma ya da kanal kopması şeklinde) veya fragmentasyon sırasında duktal hasarlanma perforasyona yol açabilir.

Forseps ve basket gibi araçlarla, duktus perforasyonuna veya aracın hasarlanmasına yol açmadan traksiyonun ne kadar zorlanabileceği ancak zamanla öğrenilebilen bir durumdur.

Sialendoskopi sırasında lümende hasarlanmalar veya papillaya yapılan insizyonlar nedeniyle sonradan iyatrojenik darlıklar olabilir. Bunları önlemek amacıyla sialendoskopi bitiminde rutin stent uygulaması tercih edilebilir. Bu uygulama ayrıca irrigasyon nedeniyle oluşan geçici gland şişmesinin de 24-48 saatten daha kısa sürede normale dönmesini sağlayabilir.

Komplikasyon oranları glandların rezeke edildiği radikal cerrahilerle kıyaslanamayacak kadar düşüktür. Fasiyal sinir paralizisi veya Frey sendromu olasılığı tek başına sialendoskopide yoktur. Yalnız submandibuler glandla ilişkili sialendoskopik uygulamalarda geçici lingual sinir parezisi 0.5-15% oranında bildirilmektedir (23,34-36).

Kombine cerrahi uygulamaların potansiyel olarak stenoza yol açabilecekleri bilinmelidir. Konstantinidis ve arkadaşları, sialendoskopi ve kombine cerrahi ile tedavi ettikleri 12 olgunun postoperatif 1. sene sialendoskopik değerlendirmesinde 7 olguyu hafif stenozlu bulmuşlardır (1,1mm çaplı sialendoskop ile stenoz bölgesi geçilebilmektedir). Ayrıca aynı olguların 1. sene sintigrafilerinde, parotid gland fonksiyonunun 11 olguda normal ve kalan olguda ise hafif az olduğunu belirlemişlerdir (12). Olgularda ciddi bir stenoz olmamasını, duktusa yaptıkları longitudinal insizyonla ve stent uygulamasıyla ilişkilendirmişleridir.

Sialendoskopi ve ilişkili kombine cerrahilerde komplikasyon oranları deneyimle artan anatomi bilgisi ve titiz çalışma sayesinde zamanla azalabilir.

Tartışma

Sialendoskopide başarı oranlarının eldeki araçlar ve deneyim ile doğrudan ilişkili olduğunu en başta belirtmek yanlış olmayacaktır. En önemli başarı obstrüktif sialadenitlerde gland rezeksiyonu oranlarının düşürülmüş olmasıdır. Kopec ve ark. Submandibuler sialolitiazisli olgularında, sialendoskopi öncesi dönemlerinde 35% olan gland rezeksiyonu oranlarının sialendoskopi dönemiyle beraber %5'e düştüğünü rapor etmişlerdir (37). Sialendoskopik uygulamalarla ilgili en kapsamlı analizlerden biri, ülkemizdeki ilk 60 olguyu da kapsayan, Atienza ile Lopez-Cedrun'un geniş sialendoskopi serileri üzerine yaptıkları araştırmadır (10). Buna göre 40 çalışmadaki toplam 2654 hastada obstrüksiyonun tek başına sialendoskopi ile tedavi edilme başarısı 76%'dır. 1480 uygulamayı kapsayan 23 çalışmada ise 91% oranındaki başarı sialendoskopi ile beraber uygulanan kombine cerrahi yaklaşımlarla sağlanmıştır. Gland rezeksiyonu %4.6 gibi düşük bir orandır. Yine Sialendoskopinin etkinliği üzerine Strychowsky ve ark. yaptıkları diğer bir meta-analize göre girişimsel sialendoskopinin tek başına başarı oranı 86% iken, cerrahi ile kombine edildiğinde 93% olarak belirlenmiştir (31). Kombine cerrahi uygulamalarla sialendoskopide yeni bir döneme girilmiştir denilebilir. Parotid glandda sialendoskopinin tek başına 10-25% oranlarında başarısız olduğu, 7mm den büyük ve impakte taşlarda, superfisyal parotidektomi yapmak yerine, sialendoskopi ile kombine eksternal cerrahi yaklaşım tercih edilmektedir (17,35,38).

İntraduktal taş kırma yöntemleri ve ESWL uygulamaları da çok önemlidir. Aslında sialendoskopistin elinde ESWL dahil tüm olanakların bulunması idealdir. Almanya'da KBB ihtisasında asistan eğitiminde ultrasonografi kullanımı büyük önem taşımaktadır. Buna göre klinikler arası yasal düzenlemeler dahi sağlanmıştır. Baş boyun bölgesinin rutin ultrasonografileri KBB kliniklerinde yapılmaktadır (1). Dolayısıyla bir sialolitin yerini belirleme olanağı ve ESWL uygulaması da sialendoskopistlerce yapılabilmektedir. Ülkemizde henüz bu olanak olmadığı için ESWL ile tükürük bezi taşı kırılmasına hakim bir Radyolog ile çok iyi koordine olunması gereklidir.

Taş dışı obstrüktif sialadenit olgularında da sialendoskopinin başarısı azımsanmayacak düzeydedir. Tiroid karsinomu nedeniyle radyoiyot tedavisi uygulanan hastaların 10-60%'ında akut veya kronik sialadenit semptomları görülür (39). Konservatif tedavilerden fayda görmeyen radyoiyot sialadenitli, Sjögren Sendromlu ve diğer taş dışı obstrüktif sialadenitlilerde sialendoskopi ile semptomatik düzelme sağlanabilmektedir (4,40). İnflame görünümlü kanallardan lavaj ile alınan lif benzeri materyalin histopatolojik incelemesinde, bunun deskuamatif epitel hücreleri, nötrofiller, lenfositler ve asidofillerden oluştuğu belirlenmiştir (41). Papilla ve duktus dilatasyonu, duktusların tekrarlayan irrigasyonlarla temizlenmesi, mukus tıkaçlarının çıkartılması ve sialendoskopinin son aşamasında steroid solüsyonlarının duktal sisteme irrigasyonla uygulanması bu olgulardaki faydalı sialendoskopik uygulamalardır.

Kabakulaktan sonra ikinci sıklıkta görülen jüvenil rekürran parotitis, belirgin bir etiyoloji olmaksızın tekrarlayan nonspüratif ve nonobstrüktif parotitis ataklarını ifade eder. 3-4 ayda bir defadan senede 10 defaya kadar görülebilen şişmeler tek veya çift taraflı olabilir, ağrılıdır, yemeklerle ilişkisi yoktur ve birkaç günden 3-4 haftaya kadar sürebilir. Hastalığın 3-6 yaş grubu çocuklarda başlaması ve puberte sonrası atakların azalma eğilimi tipiktir (31,42). Akut ataklar sırasında konservatif tedaviler faydalı olurken, atakların tekrarlamasını önlemede sialendoskopi yöntemi ümit vadetmektedir. Bu konu üzerine yapılmış 7 çalışmadaki 120 olguyu analiz eden bir araştırmada, sialendoskopi ile kanalın irrigasyonu olguların 73%'ünde komplikasyona yol açmaksızın atakları sona erdirmiştir (3). Buradaki sialendoskopik çalışmalar sırasında debrislerin kanaldan temizlenmesi, stenotik bölgelerin açılması, intraduktal steroid veya antibiyotik içeren solüsyon uygulamalarının farklı kombinasyonları yapılmıştır. Burada JRP ve Jüvenil Sjögren sendromu dışında çocuklarda da obstrüktif sialadenite yol açan durumların görülebildiğini vurgulamak gerekir. Sialolitiazis çocuklarda erişkinlere göre daha az görülür; ayrıca yine erişkinlerdekinden farklı olarak stenoz olguları sıklıkla iyatrojenik olarak frenilum lingula disseksiyonu veya ranula eksizyonu sonrasında oluşabilir (43). Elbette çocuk olgularda da obstrüktif durumların tedavi yaklaşımında sialendoskopi önde gelir.

İyatrojenik, inflamatuvar, gelişimsel veya hangi nedenle olursa olsun stenozlar sialendoskopistler için zorlu koşullardır. Koch ve arkadaşları Tip1 yani inflamatuvar stenozların duktal lümende en yüksek dereceli (Evre 3-4) daralmalara yol açtıklarını, fakat en düşük rekürrens değerlerine (7.7%)

sahip olduğunu belirlemişlerdir (21). Bu olgularda irrigasyonla beraber intraduktal steroid uygulaması yeterli bulunmuştur. Tip2 stenozlarda daha çok Evre 2 darlık belirlenmesine karşın bunlarda tükürük salgısının boşalması daha sorunludur. Bu nedenle hastaların semptom skorları ve rekürrens oranları (13.3%) daha yüksek bulunmuştur. Bu hastaların tükürük salgısı akışına yardımcı olmaları için gland masajını sürdürmeleri çok önemlidir. Tip3 en sık görülen (64.3%) stenoz tipidir ve burada ileri evre darlıklar görülür. Girişimsel sialendoskopi sonrasında da rekürrens oranı 22.2% olarak belirlenmiştir, bu nedenle bu olgularda tekrarlayan sialendoskopiler gerekli olabilir. Sonuç olarak Koch ve arkadaşları sialendoskopi ile tedavi ettikleri ve uzun dönem takip ettikleri parotid kanal stenozlu 85 hastanın 82 sinde (96.4%) gland rezeksiyonundan kaçınabilmişlerdir. Bu hastaların bazılarında birden fazla sialendoskopik kontrole (32.9%) ve dilatasyona (18.3%) gereksinim duymuşlardır.

Tüm bu bilgi ve gelişmelere karşın obstrüktif sialadenitlerde gland fonksiyonlarının bozulduğu yönündeki inanış nedeniyle sialendoskopi tekniğini önermeden, gland rezeksiyonunu uygulayan yaklaşımlar hala sürmektedir. Oysa gland fonksiyonlarının obstrüksiyon giderildikten sonra tatminkar düzeyle normale döndüğü belirlenmiştir (44,45). Bunun dışında duktus distalinde taşın palpe edildiği olgularda, hemen üzerinden yapılan bir insizyonla bazı taşlar poliklinik koşullarında dahi çıkartılabilmektedir. Ancak sialendoskopik çalışmalar sonuçlarına göre çoklu taş oranı olguların 7-58% gibi geniş bir aralıkta bildirilmektedir (10,15,16,18-46). Yani distalde palpe edilen taş çıkartılsa bile, olguların bir kısmında ana duktal sistemde taşlar kalabilmektedir. Diğer yandan insizyonun gelişigüzel yapılması ve stentleme yapılmaması nedeniyle iyatrojenik stenozlar gelişebilir ve bu durum da hastanın gelecekte sialendoskopik tedavi şansını zorlayabilir.

Sonuç

Sialendoskopi tekniği, yardımcı uygulamaları ve kombine cerrahi yaklaşımlarıyla beraber obstrüktif sialadenitlerin tedavisinde giderek yaygınlaşmaktadır. Uzun ve zorlu bir öğrenme süreci ile geniş araç çeşitliliği gerektirmesi dezavantajmış gibi görünse de, yüksek tedavi başarısı ve düşük komplikasyon oranları bunu önemsizleştirmektedir. Ülkemizde bu yöntemin bilinmesi ve yaygınlaşması sayesinde obstrüktif sialadenitli hastaların beklentileri karşılanabilecektir.

Kaynaklar

1. *Al-Nawas B, Beutner D, Geisthoff U, Naujoks C, Reich R, Schröder U et al. Deutschen Gesellschaft für Hals-Nasen-Ohren-Heilkunde, Kopf- und Hals-Chirurgie. [The new S2k AWMF guideline for the treatment of obstructive sialadenitis in commented short form]. Laryngorhinootologie. 2014 Feb;93(2):87-94.*
2. *Şerbetci E, Şengör GA. Majör Tükürük Bezi Duktal Patolojilerine Günümüz Yaklaşımı: Tanısal ve Girişimsel Sialendoskopi. Büyük Tükürük Bezlerinin Duktal Patolojileri, 1. Baskı, Istanbul: Güzel Sanatlar Matbaası AŞ, 2008:32-68.*
3. *Ramakrishna J, Strychowsky J, Gupta M, Sommer DD. Sialendoscopy for the management of juvenile recurrent parotitis: a systematic review and meta-analysis. Laryngoscope. 2015 Jun;125(6):1472-9.*
4. *Pace CG, Hwang KG, Papadaki ME, Troulis MJ. Sialadenitis Without Sialolithiasis Treated by Sialendoscopy. J Oral Maxillofac Surg. 2015 Sep;73(9):1748-52.*
5. *Katz P. [New method of examination of the salivary glands: the fiberscope]. Inf Dent. 1990 Mar 8;72(10):785-6.*
6. *Nahlieli O, Neder A, Baruchin AM. Salivary gland endoscopy: a new technique for diagnosis and treatment of sialolithiasis. J Oral Maxillofac Surg. 1994 Dec;52(12):1240-2.*
7. *Marchal F, Becker M, Dulguerov P, Lehmann W. Interventional sialendoscopy. Laryngoscope. 2000 Feb;110(2 Pt 1):318-20.*
8. *Zenk J, Koch M, Bozzato A, Iro H. Sialoscopy--initial experiences with a new endoscope. Br J Oral Maxillofac Surg. 2004 Aug;42(4):293-8.*
9. *Serbetci E, Sengor GA. Sialendoscopy: experience with the first 60 glands in Turkey and a literature review. Ann Otol Rhinol Laryngol. 2010 Mar;119(3):155-64.*
10. *Atienza G, López-Cedrún JL. Management of obstructive salivary disorders by sialendoscopy: a systematic review. Br J Oral Maxillofac Surg. 2015 Jul;53(6):507-19.*
11. *Capaccio P, Gaffuri M, Pignataro L. Sialendoscopy-assisted transfacial surgical removal of parotid stones. J Craniomaxillofac Surg. 2014 Dec;42(8):1964-9.*
12. *Konstantinidis I, Chatziavramidis A, Iakovou I, Constantinidis J. Long-term results of combined approach in parotid sialolithiasis. Eur Arch Otorhinolaryngol. 2015 Nov;272(11):3533-8.*
13. *Koch M, Iro H, Künzel J, Psychogios G, Bozzato A, Zenk J. Diagnosis and gland-preserving minimally invasive therapy for Wharton's duct stenoses. Laryngoscope.2012 Mar;122(3):552-8.*
14. *Rauch S, Gorlin RJ. Disease of the salivary glands. I: Gorlin RJ, Goldmann HM eds. Thomas Oral Pathology. St Louis, Mo: CV Mosby; 1970:962-1070.*
15. *Marchal F, Dulguerov P, Becker M, Barki G, Disant F, Lehmann W. Specificity of parotid sialendoscopy. Laryngoscope. 2001 Feb;111(2):264-271.*
16. *Marchal F, Dulguerov P, Becker M, Barki G, Disant F, Lehmann W. Submandibular diagnostic and interventional sialendoscopy: new procedure for ductal disorders. Ann Otol Rhinol Laryngol. 2002 Jan;111(1):27-35.*
17. *Zenk J, Koch M, Klintworth N, König B, Konz K, Gillespie MB et al. Sialendoscopy in the diagnosis and treatment of sialolithiasis: a study on more than 1000 patients. Otolaryngol Head Neck Surg. 2012 Nov;147(5):858-63.*
18. *Terraz S, Poletti PA, Dulguerov P, Dfouni N, Becker CD, Marchal F et al. How reliable is sonography in the assessment of sialolithiasis? AJR Am J Roentgenol. 2013 Jul;201(1):W104-9.*
19. *Şerbetçi E, Şengör GA, İmamoğlu E, Horasan S, Tiryaki M. Tükürük Bezi Taşlarının Tanısında Diş Hekimlerinin Rolü ve Tedavisindeki Son Gelişme: Sialendoskopi. Dişhekimliğinde Klinik Dergisi. 2007 Jan;21:9-13.*
20. *Marchal F, Chossegros C, Faure F, Delas B, Bizeau A, Mortensen B et al. Salivary stones and stenosis. A comprehensive calssification. Rev Stomatol Chir Maxillofac 2008; 109:233-6.*
21. *Koch M, Künzel J, Iro H, Psychogios G, Zenk J. Long-term results and subjective outcome after gland-preserving treatment in parotid duct stenosis.Laryngoscope. 2014 Aug;124(8):1813-8.*

22. Durbec M, Dinkel E, Vigier S, Disant F, Marchal F, Faure F. Thulium-YAG laser sialendoscopy for parotid and submandibular sialolithiasis. Lasers Surg Med. 2012 Dec;44(10):783-6.
23. Nahlieli O. Complications of sialendoscopy: personal experience, literatüre analysis, and suggestions. J Oral Maxillofac Surg. 2015 Jan;73(1):75-80.
24. Marchal F. Sialendoscopy The Hands on Book. Sialendoscopy: complicated cases. 1st edition. Meythet, Imprimerie Gutenberg.2015:239-341.
25. Marchal F. Sialendoscopy The Hands on Book. Sialendoscopy: changing a treatment paradigm. 1st edition. Meythet, Imprimerie Gutenberg.2015:31-237.
26. Capaccio P, Ottaviani F, Manzo R, Schindler A, Cesana B. Extracorporeal lithotripsy for salivary calculi: a long-term clinical experience. Laryngoscope. 2004 Jun;114(6):1069-73.
27. Schwartz N, Hazkani I, Goshen S. Combined approach sialendoscopy for management of submandibular gland sialolithiasis. Am J Otolaryngol. 2015 Sep-Oct;36(5):632-5.
28. Mikolajczak S, Bremke M, Beutner D, Luers JC. Combined endoscopic and transcutaneous approach for immobile parotid stones. Acta Otolaryngol. 2015 Jan;135(1):85-9.
29. Nahlieli O, Shacham R, Zagury A, Bar T, Yoffe B. The ductal stretching technique: an endoscopic-assisted technique for removal of submandibular stones. Laryngoscope. 2007 Jun;117(6):1031-5.
30. Zenk J, Constantinidis J, Al-Kadah B, Iro H. Transoral removal of submandibular stones. Arch Otolaryngol Head Neck Surg. 2001 Apr;127(4):432-6.
31. Strychowsky JE, Sommer DD, Gupta MK, Cohen N, Nahlieli O. Sialendoscopy for the management of obstructive salivary gland disease: a systematic review and meta-analysis. Arch Otolaryngol Head Neck Surg. 2012 Jun;138(6):541-7.
32. Rasmussen ER, Lykke E, Wagner N, Nielsen T, Waersted S, Arndal H. The introduction of sialendoscopy has significantly contributed to a decreased number of excised salivary glands in Denmark. Eur Arch Otorhinolaryngol. 2015 Aug 26.[Epub ahead of print] PubMed PMID: 26308523.
33. Nahlieli O, London D, Zagury A, Eliav E. Combined approach to impacted parotid stones. J Oral Maxillofac Surg. 2002 Dec;60(12):1418-23.
34. Nahlieli O, Nakar LH, Nazarian Y, Turner MD. Sialoendoscopy: A new approach to salivary gland obstructive pathology. J Am Dent Assoc. 2006 Oct;137(10):1394-400.
35. Iro H, Zenk J, Escudier MP, Nahlieli O, Capaccio P, Katz P, Brown J, McGurk M. Outcome of minimally invasive management of salivary calculi in 4,691 patients. Laryngoscope. 2009 Feb;119(2):263-8.
36. Walvekar RR, Razfar A, Carrau RL, Schaitkin B. Sialendoscopy and associated complications: a preliminary experience. Laryngoscope. 2008 May;118(5):776-9.
37. Kope T, Wierzbicka M, Szyfter W, Leszczy ska M. Algorithm changes in treatment of submandibular gland sialolithiasis. Eur Arch Otorhinolaryngol. 2013 Jul;270(7):2089-93.
38. McGurk M, MacBean AD, Fan KF, Sproat C, Darwish C. Endoscopically assisted operative retrieval of parotid stones. Br J Oral Maxillofac Surg. 2006 Apr;44(2):157-60.
39. Prendes BL, Orloff LA, Eisele DW. Therapeutic sialendoscopy for the management of radioiodine sialadenitis. Arch Otolaryngol Head Neck Surg. 2012 Jan;138(1):15-9.
40. Bhayani MK, Acharya V, Kongkiatkamon S, Farah S, Roberts DB, Sterba J et al. Sialendoscopy for Patients with Radioiodine-Induced Sialadenitis and Xerostomia. Thyroid. 2015 Jul;25(7):834-8.
41. Buckenham TM, George CD, McVicar D, Moody AR, Coles GS. Digital sialography: imaging and intervention. Br J Radiol. 1994 Jun;67(798):524-9.
42. Canzi P, Occhini A, Pagella F, Marchal F, Benazzo M. Sialendoscopy in juvenile recurrent parotitis: a review of the literature. Acta Otorhinolaryngol Ital. 2013 Dec;33(6):367-73.
43. Iro H, Zenk J. [Salivary gland diseases in childhood]. Laryngorhinootologie. 2014 Mar;93 Suppl 1:S103-25.
44. Su YX, Xu JH, Liao GQ, Zheng GS, Cheng MH, Han L et al. Salivary gland functional recovery after sialendoscopy. Laryngoscope. 2009 Apr;119(4):646-52.
45. Makdissi J, Escudier MP, Brown JE, Osailan S, Drage N, McGurk M. Glandular function after intraoral removal of salivary calculi from the hilum of the submandibular gland. Br J Oral Maxillofac Surg. 2004 Dec;42(6):538-41.
46. Ardekian L, Klein HH, Araydy S, Marchal F. The use of sialendoscopy for the treatment of multiple salivary gland stones. J Oral Maxillofac Surg. 2014 Jan;72(1):89-95.